


Efecto analgésico del bloqueo del plexo braquial por medio de una técnica combinada de ultrasonido y electrolocalización en tres perros sometidos a osteosíntesis de radio

Diego Alejandro Ospina-Argüelles¹, Edwin Fernando Buriticá-Gaviria¹, Diego Fernando Echeverry-Bonilla¹

1 Grupo de Investigación en Medicina y Cirugía de Pequeños Animales, Facultad de Medicina Veterinaria y Zootecnia, Universidad del Tolima. Ibagué, Colombia.

daospina@ut.edu.co

Recibido: 13 de diciembre de 2017 y Aprobado: 18 de mayo de 2018, Actualizado: 08 de junio de 2018

DOI: 10.17151/vetzo.2018.12.2.5

RESUMEN: El bloqueo del plexo braquial es una técnica de anestesia locoregional útil para prevenir las descargas nociceptivas en cirugías distales al codo en el perro. Se expone el manejo anestésico realizado en tres caninos sometidos a osteosíntesis del radio; para ello se realizó el bloqueo del plexo braquial por medio de una técnica combinada de ultrasonido y electrolocalización, utilizando una mezcla anestésica de bupivacaína/lidocaína. Esto como parte de un protocolo analgésico multimodal que también incluyó acepromacina, morfina, meloxicam, propofol e isoflurano. Las variables cardiovasculares intraoperatorias evaluadas (frecuencia cardíaca y presión arterial media) se mantuvieron estables durante todo el procedimiento quirúrgico, motivo por el cual no se empleó analgesia de rescate en ningún caso. La puntuación de dolor postoperatorio valorada con la escala de Glasgow se mantuvo debajo de los límites indicativos de baja cobertura analgésica en todos los pacientes. El bloqueo locoregional empleado permitió minimizar el consumo de isoflurano y evitó el empleo de analgesia de rescate intraoperatoria, así como la necesidad de emplear analgesia suplementaria en el período postoperatorio evaluado. A pesar de la limitada resolución ecográfica del equipo de ultrasonido empleado, la respuesta analgésica obtenida sugiere que el bloqueo del plexo braquial por medio de la técnica combinada de ultrasonido y electrolocalización fue eficaz para prevenir el dolor perioperatorio en la realización de osteosíntesis de radio en los perros evaluados.

Palabras clave: analgesia, anestesia regional, dolor, ultrasonografía.

Analgesic effect of brachial plexus block by means of a combined ultrasound and electrolocation guided technique in three dogs subjected to radius osteosynthesis

ABSTRACT: The brachial plexus block is a loco-regional anaesthetic technique useful to prevent nociceptive discharges in distal canine elbow surgeries. The anesthetic management performed in three canines submitted to osteosynthesis of the radius is presented. For this purpose, the brachial plexus was blocked by means of a combined ultrasound and electrolocation technique, using an anesthetic mixture of bupivacaine/lidocaine. This was part of a multimodal analgesic protocol that also included acepromazine, morphine, meloxicam, propofol and isoflurane. The intra-operative cardiovascular variables evaluated (heart rate and mean arterial pressure)

remained stable throughout the surgical procedure, reason why rescue analgesia was not used in any case. The post-operative pain score, assessed with the Glasgow scale, remained below the indicative limits of low analgesic coverage in all patients. The loco-regional blockade employed allowed to minimize the consumption of isoflurane and avoided the use of intra-operative rescue analgesia, as well as the need to use supplementary analgesia in the post-operative period evaluated. Despite the limited ultrasound resolution of the ultrasound equipment used, the analgesic response obtained suggests that the brachial plexus block by means of the combined technique of ultrasound and electrolocation technique was effective to prevent perioperative pain in performing radius-osteosynthesis in the canines evaluated.

Key words: analgesia, pain, regional anesthesia, ultrasonography.

Introducción

La cirugía ortopédica se caracteriza por generar una considerable estimulación nociceptiva (Fox, 2014), lo que puede aumentar el consumo de gases anestésicos; más aún, cuando los protocolos analgésicos carecen de un enfoque multimodal (Frazílio et al., 2014). Por otra parte, en el postoperatorio de estos pacientes, se evidencia un aumento del requerimiento de rescates analgésicos con opioides; evidenciando su grado de *discomfort* (Cardozo et al., 2014). Para ello los bloqueos anestésicos locorreregionales se consolidan como una alternativa segura y eficaz al minimizar la incidencia de estos eventos indeseados (Wenger et al., 2005).

Los bloqueos de nervios periféricos (BNP), específicamente el bloqueo del plexo braquial (BPB), se consideran una estrategia anestésica eficaz para controlar el dolor perioperatorio en humanos y en perros en procedimientos quirúrgicos que involucran estructuras anatómicas distales al codo (Wenger, 2004; Srikumaran et al., 2013); o en algunos casos, estructuras distales al hombro (Futema et al., 2002). Tradicionalmente los bloqueos anestésicos de dicho plexo han sido realizados empleando la técnica de marcas anatómicas de superficie (MAS) o de electrolocalización (EL) como técnicas ciegas de neurolocalización (Riccó et al., 2013); no obstante, a pesar de obtener bloqueos anestésicos más seguros por medio de la EL, la eficacia analgésica de esas técnicas ciegas no difiere significativamente entre sí (Wilson et al., 2008). Asimismo, estos métodos presentan importantes complicaciones inherentes a su realización (Campoy & Read, 2013).

El empleo de ultrasonido (US) como técnica de neurolocalización incrementa la calidad, eficacia y seguridad de los BNP al compararse con las técnicas ciegas (Portela et al., 2013). En humanos el BPB con un abordaje supraclavicular muestra una probabilidad de error del 13,3, 10 y 3% por medio de las técnicas de MAS, EL y US respectivamente (Dureja et al., 2016). Recientemente se ha descrito una técnica combinada de US y EL para la realización del BPB con un abordaje axilar en el perro (Campoy et al., 2010) cuya aplicación demostró ser efectiva en un perro sometido a una cirugía ortopédica del radio (Echeverry et al., 2013). De igual manera un ensayo experimental en felinos demostró que el bloqueo de dicho plexo con un abordaje axilar por medio de la técnica combinada permite obtener un bloqueo sensorio-motor con una eficacia del 75% (Ansón et al., 2017).

A pesar de encontrar en la literatura científica trabajos que describen la técnica combinada de US y EL para la realización del BPB con un abordaje axilar en el perro, la mayoría son de carácter experimental; siendo así, muy pocos los aplicados clínicamente. Por esta razón, el objetivo de este reporte de caso fue describir el efecto anestésico perioperatorio obtenido a partir de la realización del bloqueo del plexo braquial por medio de la técnica combinada de US y EL en tres perros sometidos a osteosíntesis de radio.

Materiales y Métodos

Evaluación de los pacientes

Anamnesis

Fueron referidos al Servicio de Cirugía de la Clínica de Pequeños Animales de la Universidad del Tolima (CPA-UT) tres caninos mestizos, machos, enteros con una edad promedio de 4 años (3-5 años), un peso promedio de 17 kg (16-18 kg) y una condición corporal de 3/5, por presentar una fractura de radio izquierdo secundaria a trauma por automotor y cuyo curso de presentación fue de 1-3 días.

Examen clínico

La valoración general evidenció una cojera 4/4 del miembro afectado en los tres pacientes. Una valoración subjetiva del dolor por medio de la escala visual análoga (Cardozo et al., 2014), realizada por el mismo observador en todos los casos, arrojó una puntuación promedio de 9 puntos (8-10).

Plan diagnóstico

Se realizó un estudio radiográfico completo donde se diagnosticaron fracturas diafisarias transversas del radio en todos los animales. El hemograma de segunda generación, examen general de orina y bioquímica sanguínea, arrojaron resultados dentro de los rangos normales; a excepción de una ligera neutrofilia para los tres casos. Los pacientes se clasificaron como ASA II y se sometieron a osteosíntesis de radio con placa de compresión (Fossum, 2013).

Manejo anestésico

Mediante un catéter 20 G (Catéter IV, Nipro Medical Corporation) colocado en la vena cefálica derecha se administraron 5 ml/kg/h de Ringer Lactato (solución lactato de ringer BP, Laboratorios ERMA S.A.). Los pacientes se premedicaron con 0,3 mg/kg IM de meloxicam (Meloxic® 0,5%, Provet), 0,3 mg/kg IV de morfina (Morfina clorhidrato, U.A.E. Fondo Nacional de Estupefacientes, Ministerio de Salud y Protección Social) y 10 µg/kg IV de acepromacina (Tranquilán®, Laboratorios ZOO). Transcurridos treinta minutos se indujo la anestesia con 5 mg/kg IV de propofol al 1% (Propofol 1% MCT/LCT, Fresenius Kabi). Tras la intubación traqueal, el plano anestésico se mantuvo

con isoflurano (ISO) (Isoflurano USP, Piramal HealthCare Ltd.) en oxígeno al 100% con un flujo de gas fresco inicial de 100 ml/kg/min durante diez minutos que se disminuyó a 10 ml/kg/min durante todo el procedimiento, el gas se vehiculizó en un circuito anestésico circular bajo un protocolo de ventilación espontánea. Los ajustes en la concentración alveolar mínima (CAM) del ISO se realizaron según el plano anestésico obtenido en el paciente. Se monitorearon los parámetros de frecuencia cardíaca (FC), frecuencia respiratoria (FR), presión arterial media (PAM) de la arteria tibial craneal derecha por método oscilométrico, temperatura esofágica (T°), dióxido de carbono tele-espriatorio (EtCO₂) y oximetría de pulso (SpO₂) en un monitor multiparamétrico (Monitor iM12E, Shenzhen Biocare Electronics Co. Ltd.).

Bloqueo del plexo braquial mediante la técnica combinada de US y EL

Los pacientes se posicionaron en decúbito dorsal con los brazos flexionados. Una vez depilada y preparada asépticamente la región axilar se posicionó con la mano no dominante un transductor microconvex con frecuencia de 7,5 MHz (Ecógrafo Falco 100, Esoate Pie Medical) en la región entre el manubrio del esternón y el tubérculo supraglenoideo de la escápula, según la técnica descrita por Campoy et al. (2010). El transductor se reposicionó en un plano lateral hasta encontrar los vasos axilares (signo de doble burbuja). Al observar una estructura anatómica compatible con la raíz del nervio radial (C8) por su ubicación (dorsal a los músculos pectoral superficiales y profundos, así como a la arteria axilar), y sus características ecogénicas, se procedió a insertar una aguja atraumática aislada 22 G x 100 mm (Stimuplex® D, B/Braun) previamente conectada a un neuroestimulador (Stimuplex® HNS 12, B/Braun) y acoplada a una jeringa cargada con 0,6 ml/kg de una mezcla de bupivacaína (Bupirov® 0,5%, Laboratorios Ropsohn Therapeutics Ltda.) y lidocaína (Roxicaina® 2%, Laboratorios Ropsohn Therapeutics Ltda.) en una proporción 70/30% respectivamente. La aguja se desplazó hacia lo que ecográficamente sugería ser el nervio radial ([Figura 1](#)).

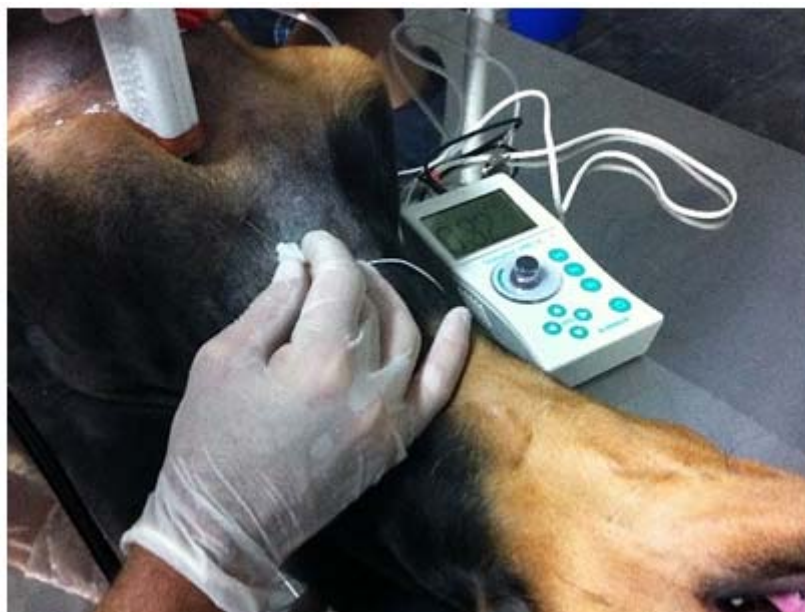

Figura 1. Posicionamiento del transductor y de la aguja aislada de electrolocalización.

El neuroestimulador fue ajustado inicialmente a una corriente de 2 mA, 1 Hz y 0,1 ms, lo que permitió obtener una respuesta motora consistente en la extensión del codo; respuesta sugerente de la estimulación del nervio radial. El acercamiento paulatino de la aguja a la raíz del nervio permitió disminuir la corriente hasta 0,3 mA. Antes de inyectar el anestésico local (AL) se efectuó una aspiración negativa para evitar el riesgo de punción vascular no intencionada. La distribución del AL en la periferia del nervio radial fue visualizada en tiempo real mediante el US (Figura 2). La inyección del AL ocasionó el cese inmediato de la extensión del codo. Este procedimiento se repitió redireccionando la aguja hacia los nervios T1, C7 y C6; de esta forma al depositar el AL los movimientos de flexión del carpo (T1), contracción del músculo bíceps braquial (C7) y rotación del hombro hacia adentro (C6) cesaron inmediatamente infundida la mezcla anestésica. Todos los bloqueos fueron realizados por la misma persona. Tras realizar los bloqueos se dio un período de latencia de 20 minutos antes de empezar los procedimientos quirúrgicos.

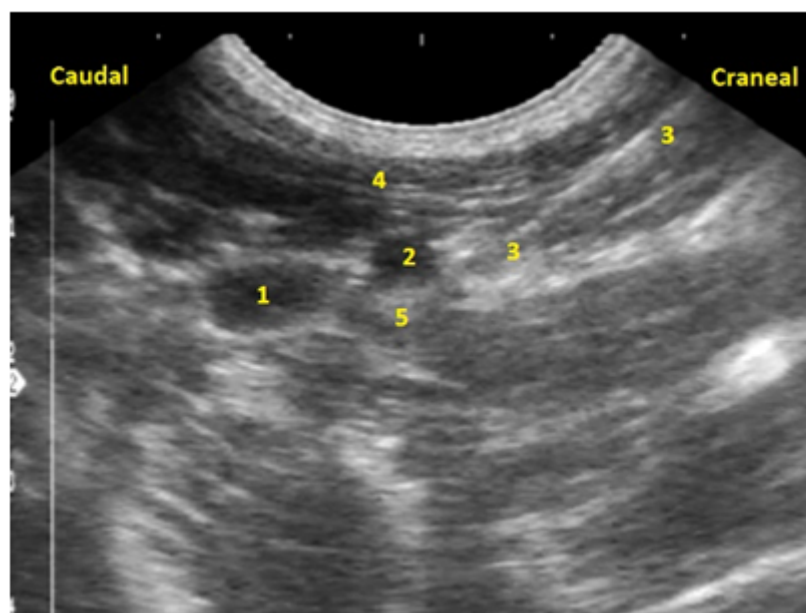


Figura 2. Imagen ecográfica correspondiente a las raíces del plexo braquial y sus estructuras anatómicas relacionadas: 1 y 2. Vena axilar y arteria axilar (signo de doble burbuja); 3. Aguja; 4. Músculos pectorales superficiales; 5. Distribución del AL en la periferia del nervio radial.

Monitoreo anestésico intraoperatorio

Incrementos de la FC o la PAM por encima del 20% de su valor basal fueron considerados indicativos de una cobertura analgésica insuficiente, en cuyo caso se administraría analgesia de rescate con 3 µg/kg IV de fentanilo; no obstante, esto no fue necesario puesto que los valores de FC y PAM permanecieron estables durante todo el procedimiento quirúrgico en los tres pacientes evaluados. Los valores de tiempo de cirugía, FC, PAM, FR y CAM de ISO ajustada en el vaporizador se muestran en la Tabla 1. Los parámetros de T°, SpO₂ y EtCO₂ se mantuvieron dentro de los límites anestésicos para la especie.

Tabla 1. Valores de tiempo de cirugía, frecuencia cardiaca, presión arterial media, frecuencia respiratoria y concentración alveolar mínima de isoflurano ajustada en el vaporizador, de tres caninos sometidos a osteosíntesis de radio izquierdo con placa de compresión

Tiempo de Cirugía (min)	FC (latidos/min)		PAM (mmHg)		FR (ciclos/min)		CAM de ISO (%)	
	Quirúrgico		Quirúrgico		Quirúrgico		Quirúrgico	
	Basal	(min-máx)	Basal	(min-máx)	Basal	(min-máx)	Basal	(min-máx)
Paciente 1	65	95 (90-105)	65	64 (60-66)	9	10 (5-15)	1,5	1,3 (1,0-2,0)
Paciente 2	115	125 (89-140)	70	72 (62-80)	10	11 (10-16)	1,5	1,1 (1,0-1,5)
Paciente 3	50	100 (75-90)	76	71 (69-75)	10	10 (9-12)	1,5	1,1 (1,0-1,5)

FC: frecuencia cardiaca; PAM: presión arterial media; FR: frecuencia respiratoria; CAM de ISO: concentración alveolar mínima de isoflurano.

Evaluación postoperatoria del dolor

Una vez los perros fueron extubados se evaluó la forma corta de la escala de medición compuesta del dolor de Glasgow (CMPS-SF) cada hora, durante 6 horas, por el mismo observador; además de la FR, FC y PAM (Tabla 2). Valores ≥ 5 en esta escala fueron considerados como una cobertura analgésica insuficiente, en cuyo caso se administraría analgesia con 0,5 mg/kg IM de morfina; no obstante, esto no fue necesario puesto que los valores de CMPS-SF no superaron los tres puntos en los animales evaluados. Transcurridos diez días se realizó una valoración de la función neurológica del miembro sin encontrar ninguna complicación secundaria a la realización del bloqueo.

Tabla 2. Valores postoperatorios de frecuencia cardiaca, presión arterial media, frecuencia respiratoria y de la escala de medición compuesta del dolor de Glasgow, de tres caninos sometidos a osteosíntesis de radio izquierdo con placa de compresión

Hora	Paciente 1				Paciente 2				Paciente 3			
	FC (lat/min)	PAM (mm Hg)	FR (res/min)	CM PS-SF	FC (lat/min)	PAM (mm Hg)	FR (res/min)	CM PS-SF	FC (lat/min)	PAM (mm Hg)	FR (res/min)	CM PS-SF
1	100	70	10	2	96	72	10	3	89	68	12	2
2	96	72	12	2	96	70	12	2	89	70	14	1
3	96	71	12	1	90	73	10	2	90	72	14	3
4	92	70	14	1	89	70	12	2	86	72	15	2
5	92	69	11	1	90	71	12	1	87	70	13	1
6	90	72	13	1	88	72	12	1	89	70	12	1

FC (lat/min): frecuencia cardiaca (latidos/minuto); PAM (mmHg): presión arterial media (milímetros de mercurio); FR (res/min): frecuencia respiratoria (respiraciones/minuto); CMPS-SF: escala de medición compuesta del dolor de Glasgow.

Discusión

Los resultados obtenidos a través del monitoreo anestésico intraoperatorio y la evaluación del dolor postoperatoria sugieren que el bloqueo del plexo braquial por medio de la técnica combinada de ultrasonido y electrolocalización como parte de un protocolo de analgesia multimodal proporcionó un adecuado bloqueo nociceptivo intraoperatorio y una apropiada analgesia postoperatoria para realización de osteosíntesis de radio con placa de compresión en los tres pacientes evaluados.

Portela et al. (2013) demostraron que para realizar bloqueos anestésicos guiados por US de alta calidad se debe disponer de un transductor con una potencia de 12 MHz, lo cual toma mayor relevancia cuando las estructuras nerviosas a bloquear son pequeñas tal como es el caso de las estructuras del plexo braquial. Sin embargo, esa tecnología no siempre está disponible en los centros médicos veterinarios, en su lugar se dispone de transductores de más baja resolución como el empleado en este reporte (7,5 MHz). No obstante, esto no fue una limitante dado que, a pesar de que la baja resolución del US no permitía tener una certeza absoluta en relación a la visualización de las estructuras diana, el combinar dicha técnica con la EL permitió confirmar la cercanía de la aguja a los nervios de interés gracias al movimiento reflejo propio de su estimulación. Esto sugirió un bloqueo completo de las estructuras del plexo braquial, conforme a lo reportado por Echeverry et al. (2013) en un ensayo clínico previo.

La probabilidad de éxito en anestesiología humana al realizar el BPB mediante un abordaje supraclavicular con la técnica combinada asciende a 97% (Dureja et al., 2016);

sin embargo dicha eficacia es facilitada por la vaina que recubre las estructuras del plexo, dejándolas muy próximas entre sí (Moore et al., 2014). En el perro esto no sucede, pues al carecer de la mencionada vaina tiene las estructuras del plexo más distantes entre ellas (Evans & de Lahunta, 2013), lo cual disminuye la tasa de éxito del bloqueo.

El empleo de la técnica combinada presenta diferentes ventajas frente a las técnicas ciegas, destacando entre ellas: el permitir confirmar anatómica y electrofisiológicamente las estructuras a bloquear y visualizar en tiempo real la aguja y las estructuras adyacentes (Campoy & Read, 2013), lo cual permite disminuir la probabilidad de lesionar el perineuro (Portela et al., 2013). Por otra parte, para Kim et al. (2016), el tiempo requerido para realizar los BNP es mayor en la técnica combinada frente a la guiada por EL y no necesariamente aporta una mayor eficacia y tasa de éxito; no obstante, debe mencionarse que el éxito del bloqueo es operador dependiente y requiere del conocimiento anatómico de las estructuras del plexo y sus estructuras adyacentes.

Por su parte el volumen del AL puede variar, dependiendo de la técnica empleada; siendo así, con la EL, se necesita un volumen de 0,2 – 0,6 ml/kg (Mosing et al., 2010; Riccò et al., 2013); mientras que con el US, contrario a lo que podría esperarse, disminuir la dosis a 0,15ml/kg no permitiría realizar bloqueos completos (Campoy et al., 2010). Por tal motivo, y debido a la baja resolución ecográfica mencionada anteriormente, se decidió emplear un volumen elevado (0,6 ml/kg) en este reporte para maximizar la probabilidad de éxito en los tres pacientes evaluados.

La combinación de bupivacaína y lidocaína ha sido descrita previamente en la realización del BPB en el perro (Wenger, 2004; Wenger et al., 2005). Esta permite obtener bloqueos anestésicos de rápido inicio (lidocaína) y de latencia prolongada (bupivacaína) (Pawson & Forsyth, 2008), incluso hasta por 24 horas (Ridge, 2014). La bupivacaína y la lidocaína se emplearon en proporción 70-30% respectivamente, similar a lo descrito en un ensayo previo (68-32% respectivamente) por Wenger et al. (2005). Se ha descrito que utilizar anestésicos locales de altas concentraciones permite obtener bloqueos más duraderos y minimizar la dosis total del AL (Takeda et al., 2015); no obstante, en el presente reporte, las concentraciones finales de bupivacaína y lidocaína fueron del 0,35 y 0,6 % respectivamente; similar a la empleada por Wenger et al. (2005). Aunque estas concentraciones son bajas, la cobertura analgésica perioperatoria no se vio limitada; esto se evidenció con la ausencia de requerimientos anestésicos de rescate y la disminución de manifestaciones algicas en las seis horas del postoperatorio evaluado. Las dosis de bupivacaína y lidocaína no superaron los límites tóxicos para la especie (2,1 y 3,7 mg/kg versus 3 y 8 mg/kg respectivamente) (Pawson & Forsyth, 2008).

Las complicaciones que se pueden obtener con las técnicas ciegas son la incidencia de neumotórax (Bhalla et al., 2015) y arritmias ventriculares (Adami & Studer, 2015), hematomas (Riccò et al., 2013), parálisis del nervio frénico, punciones vasculares no intencionadas (Campoy & Read, 2013), toxicidad por el AL (Pawson & Forsyth, 2008) y punciones perineurales (Portela et al., 2013). Estas se pueden aminorar con el empleo de técnicas combinadas, sin que esto signifique la ausencia total de posibles imprevistos. No obstante, en el presente reporte, no se evidenció ninguna complicación en los pacientes evaluados.

Las cirugías ortopédicas generan descargas nociceptivas importantes (Fox, 2014) que aumentan el consumo de analgesia de rescate con opioides, la CAM de los gases anestésicos y los valores de PAM y FC. Estos últimos parámetros fisiológicos no invasivos han sido ampliamente descritos para valorar la respuesta nociceptiva intraoperatoria en caninos (Höglund et al., 2011; Voigt et al., 2013; Sarotti et al., 2015). Recientemente se ha descrito la actividad del tono parasimpático en el perro como método de monitorización analgésica transquirúrgica de mayor objetividad (Pedroza et al., 2015); no obstante, la aplicabilidad de esta tecnología se limita debido a su elevado costo. Mangas et al. (2016) demostraron que el registro de la actividad del tono parasimpático se correlaciona adecuadamente con el comportamiento de la FC y la PAM por método oscilométrico, lo cual sugiere que estos parámetros de monitoreo no invasivos son válidos para valorar la respuesta analgésica a los BNP en condiciones clínicas y experimentales.

Figueiró et al. (2016) demostraron que realizar procedimientos quirúrgicos que generen una alta estimulación nociceptiva propicia el empleo de una fracción espirada de ISO (EtISO) de hasta 2,04%. El EtISO es el valor real de las concentraciones de ISO a nivel cerebral (Burns, 2015), este se obtiene con monitores que midan el comportamiento en tiempo real de los gases anestésicos inhalados y espirados. Cuando no se realiza un monitoreo del EtISO, el consumo de ISO es ajustado subjetivamente en el vaporizador por el anestesista dependiendo de la calidad del plano anestésico obtenida en el paciente; en cuyo caso, es posible que para la realización de procedimientos ortopédicos cuando no se realizan BNP, el anestesista maneje una CAM de ISO ajustada en el vaporizador mucho más alta que la obtenida en este reporte (1,3% promedio para los tres pacientes). Por otra parte, emplear en el mantenimiento anestésico flujos de gas fresco bajos (10 ml/kg/min) en circuitos circulares, facilita la reinhalación del gas anestésico espirado y un metabolismo más acelerado del mismo (Steffey et al., 2015); con ello, si no se emplea una CAM de ISO elevada en procedimientos dolorosos, el paciente muy posiblemente se puede incorporar rápidamente del plano anestésico. De esta manera el comportamiento del EtISO tendría íntima relación con el flujo del gas fresco (Lachin, 2012; Burns, 2015). En ese orden de ideas, de haber sido monitoreado el EtISO en las condiciones clínicas acá planteadas, al emplear un flujo de gas fresco bajo en un circuito circular, el valor promedio del CAM de ISO ajustado en el vaporizador posiblemente se habría reflejado en un valor inferior al 1,3% EtISO. Esto indica que el BPB realizado por la técnica combinada de US y EL fue eficaz según el comportamiento obtenido de la PAM y la FC, la disminución de los requerimientos de ISO, la ausencia de rescates analgésicos con opioides intraoperatorios y a la baja puntuación de la escala CMPS-SF en el postoperatorio evaluado.

Conclusión

A pesar de la limitada resolución ecográfica, el bloqueo del plexo braquial mediante la técnica combinada de ultrasonido y electrolocalización permitió obtener una analgesia perioperatoria adecuada para la realización de osteosíntesis de radio en los animales estudiados. Lo anterior, se evidenció con la estabilidad de las variables hemodinámicas intraoperatorias evaluadas y en el bajo puntaje obtenido tras la aplicación de la escala del dolor de Glasgow en el postoperatorio inmediato.

Agradecimientos

Al personal administrativo de la Clínica de Pequeños Animales de la Universidad del Tolima.

Referencias bibliográficas

- Adami, C.; Studer, N. A case of severe ventricular arrhythmias occurring as a complication of nerve-stimulator guided brachial plexus location. **Veterinary Anaesthesia and Analgesia**, v. 42, n. 2, p. 230-231, 2015.
- Ansón, A. et al. Evaluation of an ultrasound-guided technique for axillary brachial plexus blockade in cats. **Journal of Feline Medicine and Surgery**, v. 19, n. 2, p. 146-152, 2017.
- Bhalla, R.J.; Leece, E.A. Pneumothorax following nerve stimulator-guided axillary brachial plexus block in a dog. **Veterinary Anaesthesia and Analgesia**, v. 42, n. 6, p. 658-659, 2015.
- Burns, P. Isoflurane and sevoflurane: Application and protocols. **Clinician's Brief**, p. 83-87, 2015.
- Campoy, L. et al. Ultrasound-guided approach for axillary brachial plexus, femoral nerve, and sciatic nerve blocks in dogs. **Veterinary Anaesthesia and Analgesia**, v. 37, n. 2, p. 144-153, 2010.
- Campoy, L.; Read, M.R. **The Thoracic Limb**. En: Campoy, L.; Read, M.R. (Ed). Small Animal Regional Anesthesia and Analgesia. Iowa, USA: Wiley-Blackwell, 2013. p. 141-165.
- Cardozo, L.B. et al. Evaluation of the effects of methadone and tramadol on postoperative analgesia and serum interleukin-6 in dogs undergoing orthopaedic surgery. **BMC Veterinary Research**, v. 10, p. 194, 2014.
- Dureja, J. et al. Comparative evaluation of techniques in supraclavicular brachial plexus block: Conventional blind, nerve stimulator guided, and ultrasound guided. **International Journal of Scientific Study**, v. 3, n. 12, p. 125-128, 2016.
- Echeverry, D.F. et al. Ultrasound and neurostimulation-guided brachial plexus block in a dog undergoing radius osteosynthesis. En: Southern European Veterinary Conference,

48 Congreso Nacional AVEPA, 2013, Barcelona, España. **Memorias: Southern European Veterinary Conference, 48 Congreso Nacional AVEPA, 2013.**

- Evans, H.E.; de Lahunta, A. **Guide to the dissection of the dog**. Filadelfia, USA: Saunders-Elsevier, 2010.
- Figueiró, M.R. et al. Isoflurane MAC determination in dogs using three intensities of constant-current electrical stimulation. **Veterinary Anaesthesia and Analgesia**, v. 43, n. 5, p. 464-471, 2016.
- Fossum, T.W. et al. **Small Animal Surgery**. St. Louis, USA: Elsevier-Mosby, 2013.
- Fox, S.M. (Ed). **Pain management in small animal medicine**. Florida, USA: CRC Press Taylor & Francis Group, 2014.
- Frazílio, F. de O. et al. Effects of epidural nalbuphine on intraoperative isoflurane and postoperative analgesic requirements in dogs. **Acta Cirúrgica Brasileira**, v. 29, n. 1, p. 38-46, 2014.
- Futema, F. et al. A new brachial plexus block technique in dogs. **Veterinary Anaesthesia and Analgesia**, v. 29, n. 3, p. 133-139, 2002.
- Höglund, O.V. et al. Comparison of haemodynamic changes during two surgical methods for neutering female dogs. **Research in Veterinary Science**, v. 91, n. 1, p. 159-163, 2011.
- Kim, H.Y. et al. A comparison of ultrasound alone vs ultrasound with nerve stimulation guidance for continuous femoral nerve block in patients undergoing total knee arthroplasty. **Journal of Clinical Anesthesia**, v. 32, p. 274-280, 2016.
- Lachin, A. **Sistemi respiratori**. En: Bufalari, A.; Lachin, A. (Ed). *Anestesia Cane, Gatto e Animali non Convenzionali*. Milan, Italy: Elsevier, 2012. p. 221-239.
- Mangas, M.T. et al. Estudio prospectivo sobre el valor predictivo de la monitorización nociceptiva intraoperatoria de los cambios hemodinámicos en perros anestesiados: estudio piloto. En: X Southern European Veterinary Conference, 51 Congreso Nacional AVEPA, 2016, Granada, España. **Memorias: X Southern European Veterinary Conference, 51 Congreso Nacional AVEPA, 2016.**
- Moore, K.L. et al. **Clinically Oriented Anatomy**. Filadelfia, USA: Lippincott Williams & Wilkins, 2014.
- Mosing, M. et al. Clinical evaluation of the anaesthetic sparing effect of brachial plexus block in cats. **Veterinary Anaesthesia and Analgesia**, v. 37, n. 2, p. 154-161, 2010.

- Pawson, P.; Forsyth, S. **Anesthetic agents**. En: Maddison, J.E.; Page, S.; Church, D. (Ed). Small Animal Clinical Pharmacology. Filadelfia, USA: Saunders-Elsevier, 2008. p. 83-112.
- Pedroza, S. et al. Monitorización de la nocicepción intraoperatoria en perros mediante un monitor de tono parasimpático: estudio piloto. En: XI Congreso nacional Sociedad Española de Anestesia y Analgesia Veterinaria, 2015, Madrid, España. **Memorias XI Congreso nacional Sociedad Española de Anestesia y Analgesia Veterinaria**, 2015. p.88.
- Portela, D.A. et al. Peripheral nerve stimulation under ultrasonographic control to determine the needle-to-nerve relationship. **Veterinary Anaesthesia and Analgesia**, v. 40, n. 6, p. e91-e99, 2013.
- Riccò, C. et al. Different volumes of injectate using electrostimulator and blinded techniques for brachial plexus block in dogs. **Veterinary Record**, v. 173, n. 24, p. 608, 2013.
- Ridge, P. Complication following a brachial plexus block: Analgesia. **Veterinary Record**, v. 174, n. 24, p. 614, 2014.
- Sarotti, D. et al. Comparison of epidural versus intrathecal anaesthesia in dogs undergoing pelvic limb orthopaedic surgery. **Veterinary Anaesthesia and Analgesia**, v. 42, n. 4, p. 405-413, 2015.
- Srikumaran, U. et al. Upper-extremity peripheral nerve blocks in the perioperative pain management of orthopaedic patients. **Journal of Bone and Joint Surgery**, v. 95, n. 24, p. 1-13, 2013.
- Steffey, E.P. et al. **Inhalation Anesthetics**. En: Grimm, K.A.; Lamont, L.A. et al. Veterinary Anesthesia and Analgesia the Fifth Edition of Lumb and Jones. Iowa, USA: Wiley-Blackwell, 2015. p. 297-331.
- Takeda, A. et al. Concentración mínima efectiva de bupivacaína para el bloqueo del plexo braquial vía axilar guiado por ecografía. **Revista Brasileira de Anestesiología**, v. 65, n. 3, p. 163-169, 2015.
- Voigt, A.M. et al. Effects of isoflurane with and without dexmedetomidine or remifentanil on heart rate variability before and after nociceptive stimulation at different multiples of minimum alveolar concentration in dogs. **American Journal of Veterinary Research**, v. 74, n. 5, p. 665-671, 2013.
- Wenger, S. Brachial plexus block using electrolocation for pancarpal arthrodesis in a dog. **Veterinary Anaesthesia and Analgesia**, v. 31, n. 4, p. 272-275, 2004.

- Wenger, S. et al. Evaluation of the analgesic effect of lidocaine and bupivacaine used to provide a brachial plexus block for forelimb surgery in 10 dogs. **Veterinary Record**, v. 156, n. 20, p. 639-642, 2005.
 - Wilson, D.V. et al. A comparison of two techniques for brachial plexus blockade in dogs. **Veterinary Anaesthesia and Analgesia**, v. 35, n. 6, p. 5-6, 2008.
-

Como citar: Ospina-Argüelles, D.A. et al. Efecto analgésico del bloqueo del plexo braquial por medio de una técnica combinada de ultrasonido y electrolocalización en tres perros sometidos a osteosíntesis de radio. **Revista Veterinaria y Zootecnia**, v. 12, n. 2, p. 49-61, 2018. <http://vetzootec.ucaldas.edu.co/index.php/component/content/article?id=255>. DOI: 10.17151/vetzo.2018.12.2.5